

MOSAICOPLASTIA ARTROSCÓPICA EN LESIONES CONDRALES DE RODILLA

Objetivo: Analizar los resultados de la mosaicoplastia artroscópica con TruFit® en el tratamiento de las lesiones condrales de rodilla.

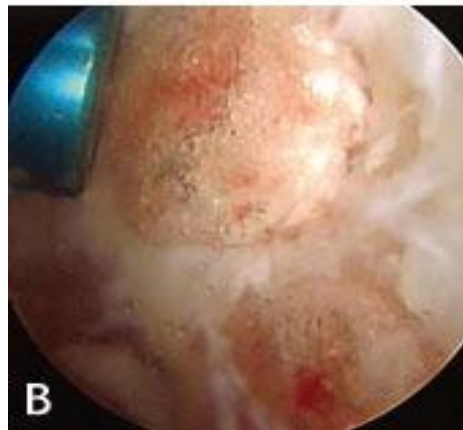
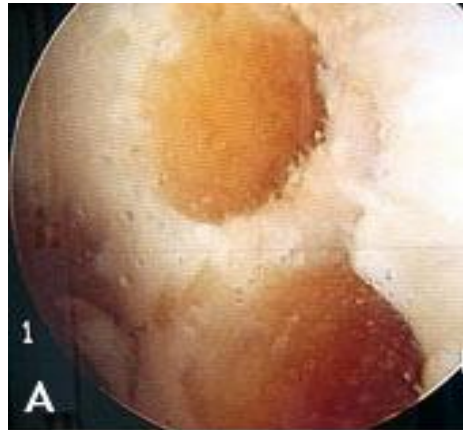
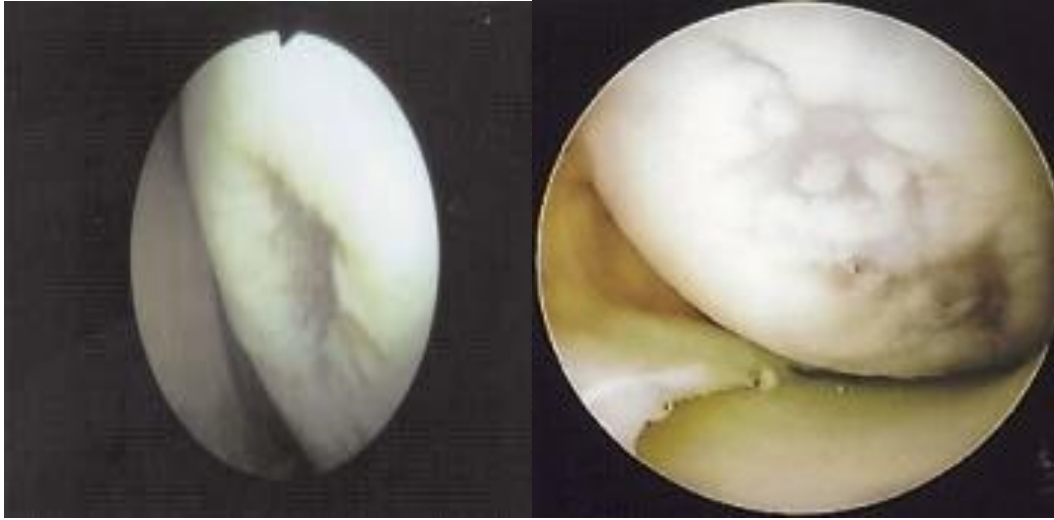
Material y métodos: Entre 2007 y 2009 fueron intervenidos 8 pacientes (9 rodillas) mediante mosaicoplastia con TruFit®. La edad media fue de 32 años, el 78% en el cóndilo interno. El 50% osteocondritis disecante, el 22% tenían antecedente traumático y el resto se dividió en otras patologías.

Resultados: Tras un seguimiento medio de 16 meses, todos los pacientes estaban asintomáticos, con integración radiológica en 6 casos. La puntuación media del Lysholm pasó de 70 puntos a 96 y el IKDC, de 89% B a 100% A. No se registraron complicaciones, infecciones ni reintervenciones.

Discusión: Dentro de las diferentes opciones para el tratamiento de las lesiones osteocondrales, la combinación de ácido poliglicólico con sulfato cálcico (TruFit®) representa un andamiaje para la regeneración y remodelado del cartílago sin morbilidad.

Conclusiones: El TruFit® parece un método efectivo y seguro para el tratamiento de lesiones condrales de espesor completo en la rodilla, aportando buenos resultados.

Dr. Marcos Morales, Francisco
Especialista en Cirugía Ortopédica y Traumatología



Dr. Marcos Morales, Francisco
Especialista en Cirugía Ortopédica y Traumatología